

# 뇌교 병변에서 눈운동 이상



정 성 해

충남대학교병원 신경과

## Abnormal ocular motility: pons

Seong-Hae Jeong

Department of Neurology, Chungnam National University Hospital, Daejeon, Korea

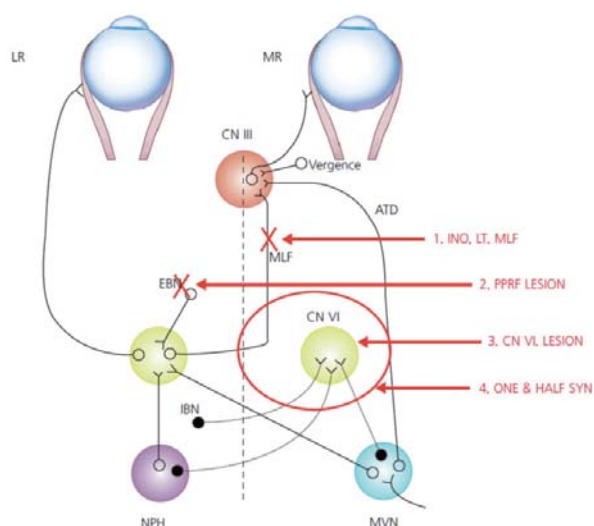
Disease affecting the pons often causes disorders of horizontal gaze. Abnormal ocular motor motilities related to pontine lesion will be mentioned in this lecture.

다리뇌에서 눈운동을 담당하는 해부학적 구조물은 방정중 다리뇌망상체(paramedian pontine reticular formation, PPRF), 갓돌림신경핵(abducens nucleus) 및 다발(fascicle), 안쪽세로다발(medial longitudinal fasciculus), 전정신경핵의 일부, 등가쪽다리뇌핵(dorsolateral pontine nucleus) 등이다. 이들 구조물들이 어느 정도로 침범되느냐에 따라 수평안구운동이상이 다양한 조합으로 나타난다(Figure).

### 갓돌림신경핵병변(abducens nucleus lesion)

갓돌림신경핵에는 동측의 바깥곧은근(lateral rectus)을 지배하는 운동신경원과 반대편의 안쪽곧은근 아핵(medial rectus subnucleus)을 지배하는 중간신경원(interneuron)이 존재한다. 갓돌림신경핵은 모든 수평동향안운동(horizontal conjugate eye movement)을 담당하는 최종공통신경로서 수평신속운동뿐만 아니라, 부드러운따라보기, 전정눈반사에도 관여한다. 갓돌림신경핵마비에서 운동신경원과 중간신경원이 모두 침범되면 병터 쪽으로 주시 마비가 발생하므로 급성기

에는 건축으로 주시편위를 보일 수 있다. 또한 건축주시시 주시유발안진이 관찰될 수 있는데, 이는 주시유지에 관여하는 내측전정핵과 방정중신경로(paramedian cell tract)에서 기원한 신경이 침범되어 발생하는 것으로 생각된다. 임상적으로 갓돌림신경핵마비에서는 신속운동, 부드러운따라보기 및 전정눈반사가 모두 이상을 보이나, 병터 반대편에서 중앙으



**Figure.** 뇌교 병변에서 발생하는 안구운동이상. LR: lateral rectus, MR: medial rectus, ATD: ascending tract of Deiters, MLF: medial longitudinal fasciculus, EBN: excitatory burst neuron, IBN: inhibitory burst neuron, NPH: nucleus prepositus hypoglossi, MVN: medial vestibular nucleus of Schwalbe.

Seong-Hae Jeong, MD

Department of Neurology, Chungnam National University Hospital,

33 Munhwa-ro, Jung-gu, Daejeon 35015, Korea

Tel: +82-42-280-8057 Fax: +82-42-252-8654

E-mail: mseaj@hanmail.net

로 되돌아오는 눈운동은 유지되는 것이 PPRF 병터와의 감별점이다. 이는 병터 쪽 억제돌발신경세포(inhibitory bursting neuron, IBN)가 정상이므로 반대측 주시에 대한 억제가 남아 있기 때문이다. 신속운동에서는 움직이지 않던 눈이 전정 눈반사처럼 불수의적인 운동시 움직였다면 이는 외전신경핵상부, 즉 핵상병터(supranuclear lesion)를 시사한다. 갓돌림신경핵은 안쪽세로다발과 인접해 있고, 특히 안면신경이 갓돌림신경핵을 안쪽에서 바깥쪽으로 돌아나가므로, 핵마비에서는 동측의 핵사이눈근육마비(internuclear ophthalmoplegia) 및 말초성 안면신경마비가 흔히 동반된다.

### 갓돌림신경다발병터

갓돌림신경다발이 침범되는 경우로 반대편 편마비 및 동측의 안면신경 마비가 동반되면 Millard-Gubler 증후군, 반대편 편마비만 동반되면 Raymond 증후군이라 한다.

### 방정중다리뇌망상체(paramedian pontine reticular formation, PPRF)병터

PPRF는 갓돌림신경핵 안쪽, 안쪽세로다발 앞쪽에 위치하며, 흥분 및 억제 돌발신경(excitatory & inhibitory burst neuron)뿐만 아니라 범정지신경세포(omnipause neuron), 정중결세포군(cell groups of paramedian tract)과 갓돌림신경핵으로 연결되는 수평눈운동(수평전정눈반사, 부드러운따라보기, 주시유지)에 관계하는 신경들을 포함한다. 이로 인해 수평방향의 신속운동에 관여하는 돌발세포 이상으로 병터 쪽 신속운동마비가 특징적으로 발생하나 다른 전정눈반사, 부드러운따라보기에도 장애가 동반될 수 있다. 급성기에는 병터 반대쪽으로 주시편위(gaze deviation)와 주시유발안진이 동반되기도 한다. 양측성병터에서는 수평눈운동이 모두 마비되며, 수직신속운동 속도저하도 동반되는데 이는 범정지신경세포 기능 이상에 의한 것으로 여겨지고 있다.

### 안쪽세로다발병터

외측 주시시 병측 눈의 내전 장애와 반대편 눈(외전눈)의 해리성 외전안진(dissociated abducting nystagmus)을 특징으로 하는 핵사이눈근육마비(internuclear ophthalmoplegia,

INO)가 대표적이다. 이는 반대편 갓돌림신경핵과 동측눈돌림신경핵의 안쪽곶은근 아핵(subnucleus)를 연결하는 안쪽세로다발 병터가 원인이다. 증상이 경미하면 운동 범위의 제한 없이 내전 신속운동의 속도만 느려질 수 있고(adduction lag, 내전지체), 눈모음(convergence)할 때 내전이 가능한 경우는 주로 하부 안쪽세로다발침범시 관찰할 수 있다(posterior INO). 반대편 눈의 외전안진의 정확한 기전은 알려져 있지 않으나, 1) 안쪽곶은근 마비를 보상하기 위한 신경지배의 증가가 Hering의 법칙에 의해 반대편 바깥곶은근에도 같이 전달되어 엄밀히 말해 안진이라고 할 수 없는 overshooting saccade, saccadic drift와 같은 saccadic pulse, 2) 주시유지에 관여하는 정중결로세포군 이상으로 발생한 주시유발안진이 병측 눈은 내전장애로 명확하지 않고, 외전눈에서만 뚜렷이 나타난다는 설명, 3) 눈모음긴장(convergence tone)이 증가되어 건측 눈에서 이를 보상하기 위한 신속운동이 안진처럼 나타난다는 가설이 있다. 이외에도 다양한 형태의 시소안진 및 병터 쪽 눈의 상사시(반대편 스큐편위)가 동반될 수 있다. 임상적으로 눈돌림신경 병터에 의한 안쪽곶은근 마비와 감별할 수 있는 점은 1) 제일 안위에서 정위, 2) 병변 반대안의 외전안진, 3) 눈모음에 의해 내전 가능(posterior INO) 4) 다른 동안신경마비 징후 부재 등이다. 이외에도 수직방향의 부드러운따라보기, 전정눈반사 및 눈모음에 관련된 신경섬유들이 위치하므로, 이들 눈운동장애가 동반될 수 있으며, 양측성 병터에서 더 심하게 관찰된다. 또한 양측성 핵간안근마비에서 외사시가 동반되는 것을 wall-eyed bilateral INO (WEBINO)라고 하며, 동반된 눈모음의 이상으로 설명하기도 하나 정확한 발생 기전은 모른다.

### 하나반증후군(one-and-a-half syndrome)

한쪽 주시마비와 핵사이눈근육마비가 동반된 경우로 한쪽 안쪽세로다발과 PPRF혹은 한쪽 안쪽세로다발과 갓돌림신경핵 병터에서 발생한다. 환자에서는 오직 반대편 눈의 외전만이 가능하며, 반대편 눈의 외사시가 동반될 수 있다(마비성 다리뇌외사시, paralytic pontine exotropia). 이때 반대편 눈에만 외사시가 보이는 것을 병터 쪽 눈에는 INO로 인해 나타나지 않기 때문으로 설명하기도 한다.

## 눈찌운동(Ocular bobbing)

눈찌운동은 눈이 수 mm 정도 빠르게 아래로 움직였다가 다시 원래의 위치로 서서히 되돌아오는 눈운동으로 규칙적으로 발생하는 경우도 있으나 리듬이나 빈도를 예측할 수 없는 경우가 대부분이다. 눈은 곧바로 되돌아오기도 하고, 어느 정도 간격을 두고 원래의 위치로 향하는 경우도 있다. 눈찌운동은 몇 가지로 구분되기도 하는데, 전형적 눈찌운동은 양안에서 같이 나타나고 수평 눈운동장애가 동반된 경우로 대개 다리뇌 출혈이나 경색에서 관찰될 수 있다. 단안성(monocular, partial)의 경우에는 동반된 눈돌림신경마비로 인해 한쪽에서만 눈찌운동이 나타나는 경우이다. 비전형적 눈찌운동은 수평눈운동장애 없이 눈찌운동이 나타나거나, 눈모음과 눈찌운동이 동시에 나타나는 경우, 눈돌림신경마비가 동반되지 않았는데 양쪽 눈에서 차이가 있는 경우 등이다. 눈찌운동은 다리뇌에 광범위한 손상을 입은 혼수 환자, 다리뇌압박, 폐쇄수두증, 대사뇌증, 뇌염 등에서 관찰되며, 비전형적 눈찌운동은 대사뇌증, 폐쇄수두 증, 소뇌 출혈 등에서 관찰될 수 있다. 역눈찌운동(reverse ocular bobbing)은 눈찌운동과는 반대로 눈이 빠르게 위로 향했다가 서서히 원래의 위치로 내려오는 현상으로 일반적으로 대사뇌증에 동반된다. 눈담금질운동(ocular dipping)은 눈이 서서히 아래로 향했다가 빠르게 원래의 위치로 되돌아오는 현상이다. 눈이 위로 향할 때 안륜근(orbicularis oculi) 수축이 동반되는 경우도 있다. 저산소성 혼수, 크루즈펠트야콥병에서 보고된 바 있으며, 눈찌운동과 달리 특정 부위의 병터를 시사하지 않는다. 역눈담금질운동(reverse ocular dipping)은 양쪽 눈이 2-4초에 걸쳐 서서히 위로 향해, 2-10초간 머무른 후 빠르게 원

래의 위치로 되돌아오는 눈운동으로 AIDS에 동반된 뇌막염에서 보고된 바 있다. 다리뇌병터에 특징적인 동공은 매우 작으나 불빛반사를 보이는 것이 특징이다(pinpoint reactive pupil).

## 가쪽 다리뇌병터

전하소뇌동맥으로부터 혈액공급을 받으며, 전정신경핵의 침범에 의해 다양한 형태의 중추성안진이 발생할 수 있다. 전하소뇌동맥의 폐색에서는 말초전정 및 소뇌경색이 흔히 동반되므로 이로 인한 눈운동이상이 동시에 생길 수 있다. 병터 주시 시 큰 소뇌성안진이, 병터 반대편 주시에서는 진폭이 작은 전정안진이 특징적으로 관찰될 수 있는데 이를 Bruns 안진이라고 한다. 소뇌안진은 소뇌타래나 뇌줄기의 압박으로 인한 주시유발안진이며, 반대편 주시에서 보이는 전정안진은 전정신경의 병터 때문이다. 소뇌다리(cerebellopontine angle)종양 환자에서 특징적으로 발생하나, 급성 병터에서는 전하소뇌동맥 경색을 의심하여야 한다. 이외에도 등가쪽다리뇌핵의 침범에 의한 병측 부드러운따라보기 장애, 중심피개의 손상에 의한 눈입천장떨림, 눈교감신경로의 병터에 의한 Horner 증후군이 관찰될 수 있다.

## References

1. Leigh RJ, Zee D. The neurology of eye movements. Oxford University Press, Oxford.
2. 대한안신경학회. 안신경학, 신흥메디싸이언스.
3. 김지수, 황정민의. 문답으로 풀이가는 신경안과진료, 이퍼블릭.