



김 현 아

계명대학교 의과대학 신경과학교실, 뇌연구소

## Diplopia due to supranuclear lesion

Hyun-Ah Kim, MD

Department of Neurology, and Brain Research Institute, Keimyung University School of Medicine

Diplopia is a symptom with many potential causes that can involve many different structures. An anatomic and systematic approach to the clinical evaluation of diplopia can lead to an accurate diagnosis without extensive laboratory investigation. Supranuclear eye movement abnormalities may result from the dysfunction of cerebral, cerebellar, and brainstem connections to the ocular motor nuclei. Unlike conjugate gaze palsies, dysconjugate gaze palsies result in diplopia because ocular misalignment occurs in 1 or many directions of gaze in supranuclear gaze palsy. An example of dysconjugate supranuclear horizontal gaze palsy is an internuclear ophthalmoplegia. An example of dysconjugate supranuclear vertical gaze palsy is skew deviation. Bilateral monocular diplopia due to cortical dysfunction, vergence problem like pseudoabducens palsy, convergence spasm, or divergence paralysis, monocular elevation palsy or vertical one and a half syndrome are also causes of diplopia due to supranuclear lesion.

**Key Words:** Ocular motility disorders, Diplopia

### 서 론

안구운동의 핵상 경로는 안구운동핵 사이를 연결하고 피질, 뇌간, 소뇌, 말초 전정 기관으로부터의 신호를 전달한다.<sup>1</sup> 핵상 경로의 손상은 동향성(conjugate)의 혹은 이향성(dysconjugate)의 안구운동 장애를 모두 보일 수 있다. 핵상주시장애(supranuclear gaze disorders)에서 안구운동 제한이 있다 하더라도 환자들은 거의 복시(diplopia)를 호소하지 않는 데, 핵상주시마비(supranuclear gaze palsy)는 보통 정렬 오류(misalignments) 없이 발생하기 때문이다. 핵상주시마비는 눈머리반사(oculocephalic reflex)를 시행하여 안구운동이 제한되었는지를 확인함으로써 진단할 수 있다. 양 눈이 한쪽으로 볼 때 비슷한 정도의 안구운동 장애를 가진다면 복시는 나타나지 않을 것이므로 이향성(dysconjugate) 안구운동장애를 보일 때만 복시가 발생한다.<sup>2</sup> 핵상안구마비는 수평

이나 수직방향 모두 나타날 수 있다. Conjugate한 수평안구운동 장애는 주로 뇌교나 전두엽 이상시 나타나고 conjugate한 수직운동장애는 중뇌 병변에서 주로 보인다. 이향성(Dysconjugate) 수평안구운동장애의 대표적인 것이 핵간안구마비(Internuclear ophthalmoplegia)이고 대표적인 이향성(dysconjugate) 수직안구운동장애는 skew deviation이다. 이외에도 핵상 경로 이상에 의한 복시를 일으킬 수 있는 안구운동장애로 후두엽 이상으로 인한 bilateral monocular diplopia, vergence 이상으로 일어나는 pseudoabducens palsy, convergence spasm, divergence paralysis와 midbrain 병변시 발생하는 monocular elevation palsy, vertical one and a half 등이 있다. 이들 소견에 대해 하나씩 간단히 살펴보기로 한다.

### Supranuclear horizontal dysconjugate palsy

#### 1. Internuclear ophthalmoplegia and one and a half

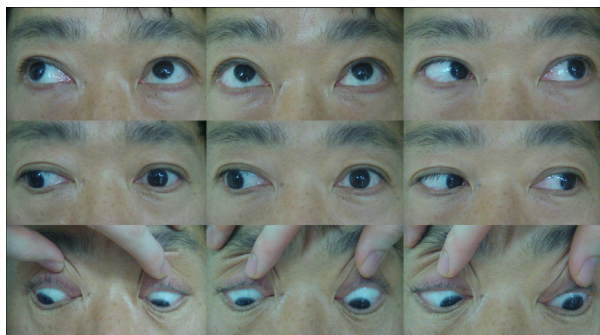1) 핵간안구마비(internuclear ophthalmoplegia, INO)

편측 주시 시 한쪽 눈의 내전 장애와 반대편 눈의 해리성

Hyun-Ah Kim, MD

Department of Neurology, Keimyung University School of Medicine,  
56 Dalseong-ro, Jung-gu, Daegu 700-712, Korea  
Tel: +82-53-250-7475 Fax: +82-53-250-7840  
Email: kha0206@dsmc.or.kr

외전안진(dissociative abducting nystagmus)을 특징으로 하며, 내전 장애가 있는 쪽의 내측세로다발(Medial Longitudinal Fasciculus) 병변에 의해 발생한다(Figure 1). INO의 증상이 경미할 경우는 안구운동범위의 제한 없이 내전하는 눈의 단속운동속도만 느려지는 내전지체(adduction lag) 현상만이 관찰될 수 있는데 이는 시운동성 안진을 검사하는 드림을 이용하면 보다 쉽게 관찰할 수 있다. 증상이 경미한 경우 반대편 눈의 해리성 외전 안진도 진단에 도움이 된다. 해리성 외전 안진이 나타나는 기전은 이론이 많지만 내직근 마비를 보상하기 위한 신경 지배의 증가가 Hering의 법칙에 의해 반대편 외직근에도 같이 전달되기 때문으로 생각된다. 해리성 수직 안진도 편측시소안진(hemiseesaw nystagmus) 혹은 시소 안진(seesaw nystagmus) 양상으로 동반될 수 있다. 이는 3반대편 전 또는 후반고리관에서 기원하는 VOR이 MLF 병변에 의해 손상되어 발생하는 것으로 생각된다. Skew deviation도 흔히 동반되므로 수직복시를 호소하는 경우도 있다. 뇌교<sup>4</sup> 내의 내측세로다발의 침범으로 인한 핵간안근마비의 경우 눈모음이 정상이므로 핵상병변으로 인한 내직근 마비라는 것을 알 수 있다. 그러나 동안신경핵 근처의 내측세로다발에 병변이 있을 경우 눈모음이 안될 수 있다. 때로는 동반된 skew deviation에 의한 수직성 정렬오류 때문에 눈모음이 안될 수도 있다. 따라서 눈모음의 가능여부로 내측세로다발 병변을 판단할 수 없다. 양측성 INO에 눈모음장애(convergence palsy)와 제1 안위(primary position)에서의 exotropia가 동반되는 경우를 WEBINO (wall-eyed bilateral INO) 증후군이라 한다.<sup>5</sup> 드물지만 내전근 마비 단독만 있는 경우와 핵간안근마비는 구별되어야 한다. 내전장애가 있지만 해리성 외전안진이 동반되지 않고 안구기울임 반응(ocular tilt reaction)이 동반되지 않고 눈모임이 되지 않는 경우 핵간안근마비보다 내전근 마비를 시사한다.<sup>6</sup>



**Figure 1.** Right internuclear ophthalmoplegia with normal convergence. (A) Right gaze. (B) Left gaze. (C) Convergence.

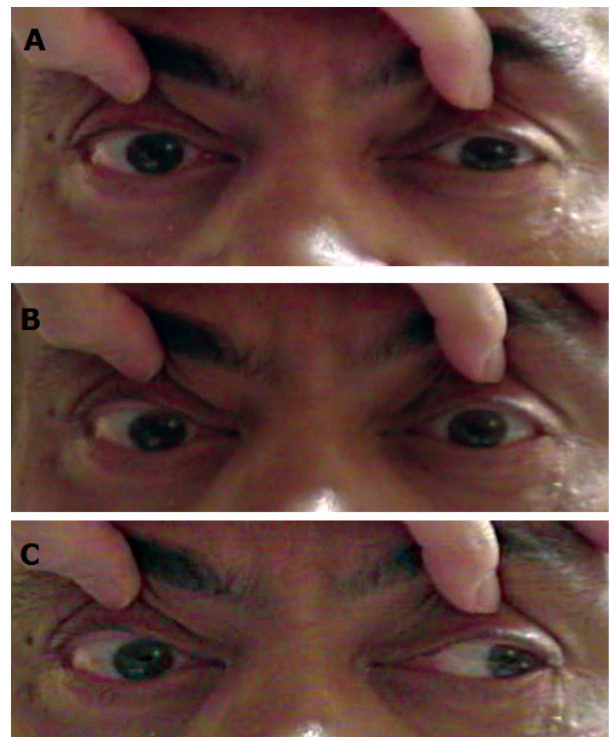
## 2) 하나반 증후군(one-and-a-half syndrome)

편측 주시마비와 INO가 동반된 경우로 한쪽 MLF와 PPRF 또는 MLF와 외전신경핵에 병변이 발생하여 병변 반대편 눈의 외전만이 가능하다(Figure 2). 하나반증후군에서 정상 쪽 주시센터인 PPRF의 unopposed tone으로 인하여 양눈이 정상 쪽으로 편위되게 되지만, 병변 쪽에서는 INO가 있으므로 내전이 일어나지 않고, 정상 눈은 외전되어 외사시가 나타나는 현상을 마비성교뇌외사시(paralytic pontine exotropia)라고도 한다. 비마비성교뇌외사시(nonparalytic pontine exotropia)는 마비성교뇌외사시와 달리 병변 측 주시 마비가 관찰되지 않는 경우이다. 그러나 이러한 환자들에서도 병변 쪽으로의 단속운동 속도가 저하되어 있는 점으로 보아 PPRF의 부분적 병변이 원인일 것으로 생각된다.

## 2. vergence 장애

### 1) Pseudoabducens palsy

pseudoabducens palsy는 6번 뇌신경의 이상 없이 안구의 외전장애가 일어나는 것으로 눈모음의 증가가 그 원인이라고 생각된다. 시상이나 간-중뇌접합부의 병변에 의해 눈모음



**Figure 2.** One and a half syndrome. (A) Primary gaze (B) Right gaze (C) Left gaze.

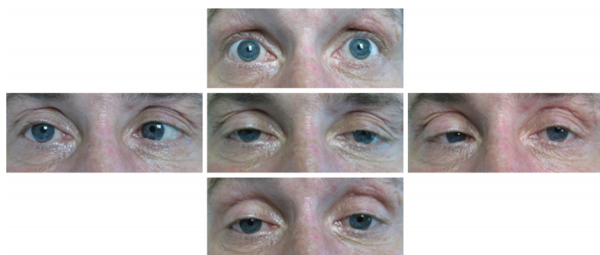
의 하향억제제가 손상되거나 직접적인 눈모음 신경원의 손상으로 외전장애와 함께 일측 혹은 양측 내사시(esotropia)를 보일 수 있다(Figure 3). 이항운동의 하향피질로는 정중요시상을 통과하고 중뇌에서 반대측 이항운동원을 억제한다. 이 운동원은 이후 동측에 있는 3번 뇌신경핵의 내직근 아핵으로 투사한다. 상부중뇌에서 이 전운동신경원은 동안신경핵의 뒤쪽과 뒤쪽 가쪽에 위치한다. 이 신경섬유의 손상은 중뇌에서 반대측 이항운동원으로 가는 억제를 감소시켜 신경활동성을 증가시키고 결국 눈모음을 증가시켜 내편위(esodeviation)를 가져온다.<sup>7</sup> 시상경색에서 특징적인 내측 하방으로의 안구편위는 “peering at the tip of the nose”라고 불린다. 이러한 현상은 시상위치에서의 하향하는 눈모음 신경의 손상과 skew deviation에 의한 것으로 생각된다.<sup>8</sup>

## 2) Convergence spasm

Convergence, accomodation, bilateral miosis, pseudomyopia로 특징지어지며 양측 6번 신경마비와 비슷하게 보인다. Functional spasm of convergence가 흔하기 때문에 양측 6번 신경마비와 감별해야 한다.<sup>9</sup> Abduction을 시도할 때 papillary constriction이 특징적이고 esotropia의 정도가 자주 변한다(Figure 4). 또 abducting saccade가 정상이고, oculocephalic reflex때나 monocular duction시에는 abduction이 정상이다. 드물게 대사성<sup>10</sup> 뇌병증이나<sup>11</sup> Arnold-chiari malformation, 뇌하수체 종양이나 외상에서 convergence spasm을 볼 수 있다.<sup>12</sup>

## 3) Convergence insufficiency

Convergence insufficiency도 주로 젊은 나이에서 혹은 노인에서는 외상과 관련되어 흔히 나타날 수 있다. 주로 가까이 있는 물체를 볼 때 복시가 발생하므로 책읽기가 불편하다고 호소한다. Duction 시에 보면 내직근의 기능은 정상이며, 환자들은 가까이 있는 물체를 볼 때 외사시가 심해진다.

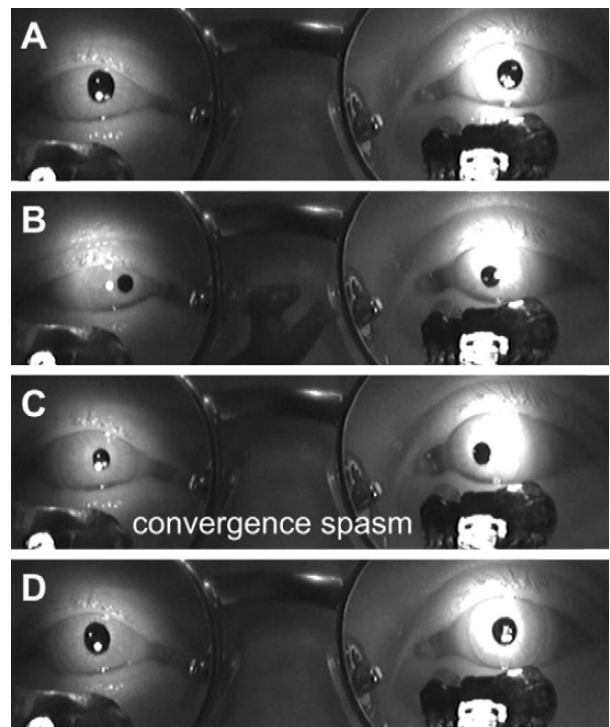


**Figure 3.** Pseudoabducens palsy shows bilateral abduction deficits without abducens nerve palsy.

Trauma 와 관련되어 흔히 보고되며<sup>13</sup> dorsal midbrain lesion에서 관찰된 경우도 있다.<sup>14</sup>

## 4) 눈벌림 부족(Divergence insufficiency)

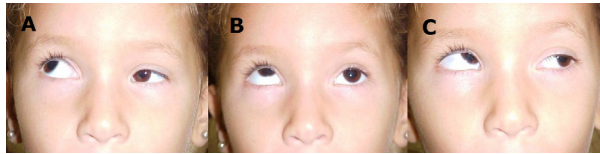
멀리볼 때 발생하는 수평복시, 먼거리에서 comitant 내사위 혹은 내사시가 있는데 근거리에서는 사라짐, 근거리에서 motor fusion, 6번 뇌신경 마비의 증거가 없고 한눈씩 볼 때 안구의 움직임이 정상일 때 눈벌림 부족을 의심할 수 있다. 이는 명확하게 알려져 있지는 않지만 뇌간의 눈벌림 중추의 이상으로 발생한다고 추측되었으나 실제로는 양성이며 다른 신경학적 증상이 동반되지 않는 경우가 대부분이다.<sup>15</sup> 주로 혈관질환의 위험인자를 가진 노인에게서 볼 수 있다. 그러나 미미한 양측 6번 뇌신경 마비의 경우 눈벌림 부족과 혼동할 수 있다.<sup>16</sup> 뇌교의 병변에서 눈벌림 부족이 관찰된 경우도 있다.<sup>17</sup>



**Figure 4.** Convergence spasm precipitated by fixation on a near target and released after a blink. (A) During fixation on a distant target, the patient has mid-range pupils. (B) During fixation on a near target, the patient converges and has miotic pupils. (C) After the near target is removed, convergence is maintained. The pupils remain miotic, which helps to differentiate from bilateral sixth nerve palsies. (D) After a blink, the patient is able to re-fixate on the distant target and the pupils return to mid-range diameter.

**Table 1.** Clinical characteristics of trochlear nerve palsy versus skew deviation

Trochlear nerve palsy	Skew deviation
1. Hypertropia in primary position	1. Hypertropia in primary position
2. Incomitant: hypertropia worse on gaze to opposite side acutely; may become comitant with time	2. Incomitant, comitant, or alternating
3. Hypertropia worse on ipsilateral head tilt	3. Hypertropia may or may not change with head tilt
4. Compensatory head tilt contralateral to the hypertropic eye	4. Pathologic head tilt contralateral to the hypertropic eye
5. Excyclotorsion of the hypertropic eye	5. Incyclotorsion of the hypertropic eye if present (and excyclotorsion of the hypotropic eye)
6. Usually no other neurologic signs (unless caused by brain trauma or lesions in brainstem)	6. Usually has other neurologic signs (eg, gaze-evoked nystagmus, gaze palsy, dysarthria, ataxia, hemiplegia)



**Figure 5.** Left double levator palsy. (A) Right gaze. (B) Primary gaze. (C) Left gaze.

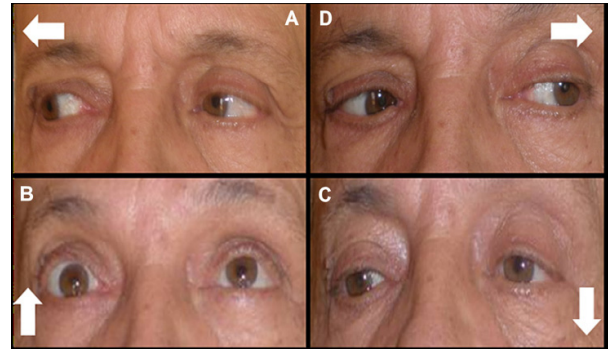
## Supranuclear vertical dysconjugate palsy

### 1. Skew deviation (스큐편위)

단안운동(duction)은 정상이면서 핵상 병변에 의해 양쪽 눈이 위아래로 벌어진 것을 사편시라 한다. Skew deviation은 뇌간, 소뇌, 말초 전정계의 병변으로 인한 핵상 신호의 문제로 발생하는 수직성 정렬오류 vertical misalignment이다. 수직성 정렬오류는 comitant 혹은 incomitant하다.

안기울임반응(ocular tilt reaction)은 이석-안구경로(otolith-ocular pathway)의 이상으로 발생하는 것으로 머리 기울임, 안구회선과 스큐편위(skew deviation)가 동반되어 나타날 수 있다.<sup>18</sup> 이때 하사시쪽으로 머리가 기울어지므로 도르래 신경마비와 감별이 필요하다. 스큐편위는 도르래신경마비와 달리 주시의 방향과 관계없이 모든 방향에서 같은 정도인 일치성(comitant) 안구편위를 보이고 상편위된 안구가 내회선되며 누워 있을 때 편위가 더 작아질 수 있고, Bielschowsky 검사에 잘 맞지 않는다는 점으로 감별할 수 있다(Table 1).<sup>19</sup> 단독 도르래신경마비가 외상이 없고, Tensilon test, 강제눈 돌림검사(forced duction test), 혈당검사 등에서 모두 음성이었다면 회복되기를 기다려볼 수 있으나 드물게 도르래 신경의 신경초종(schwannoma), 거미막하의 epidermoid cyst 등이 발견되는 수가 있으므로 뇌영상검사를 고려하는 것이 좋다.

사편시는 일측성으로 발생하는 뇌간 부위 뇌졸중의 1/3 정도에서 관찰될 정도로 흔한 증상이나, 편위 정도가 작고 안구



**Figure 6.** Vertical one and a half. Paresis of right upward and left downward gaze (B, C) with preserved horizontal eye movements (A, D).

운동 범위도 정상이기 때문에 눈가림검사(cover test)를 하더라도 놓치기 쉬우므로, 환자가 수직방향의 복시를 호소하고 안진 및 실조 등과 같은 뇌간 피개 부위 병변의 증상이 관찰될 때에는 red glass test, 매독스검사(Maddox rod test) 등을 통하여 사편시 유무를 주의 깊게 살펴야 한다. 중뇌 병변의 경우 병변측 눈이 위로 가는 skew deviation이 발생할 수 있고 paroxysmal skew deviation이 관찰되기도 한다.<sup>20</sup> 또한 alternating skew deviation도 중뇌병변에서 발생할 수 있다.<sup>21,22</sup>

### 2. Double elevator palsy

Double elevator palsy란 한쪽 눈의 상직근 모두, 즉 상직근과 하사근 모두가 마비된 것을 지칭한다(Figure 5). 주로 중뇌의 pretectal lesion에서 발생한다.<sup>23,24</sup> 이는 riMLF에서 하사근 아핵과 반대편 상직근 아핵으로 가는 efferent fiber의 손상으로 발생한다. Bell's phenomenon과 oculocephalic reflex는 정상이다. 이들이 정상이 아닐 때는 동안신경마비를 의심해야 한다.



### 3. 수직성 하나반증후군(vertical one-and-a-half syndrome)

Vertical one and a half 는 단안상전마비를 동반한 핵상하향주시마비 혹은 단안하전마비를 동반한 핵상상향주시마비이다(Figure 6). 단안상전마비를 동반한 핵상하향주시마비의 경우 내측세로다발의 입쪽간질핵으로부터 나오는 양측 신경섬유와 반대측 상직근 아핵, 동측 하사근 아핵으로 가는 신경섬유가 뒤맞교차에서 교차 전 혹은 후에 손상을 받았을 때 발생한다. 반면에 단안하전마비를 동반한 핵상상향주시마비의 경우 마찬가지로 내측세로다발의 입쪽간질핵으로부터 나오는 양측 신경섬유와 동측 하직근 아핵, 반대측 상사근 아핵으로 가는 신경섬유가 뒤맞교차에서 손상을 받아 발생하게 된다.<sup>25,26</sup>

### Bilateral monocular diplopia

드물게, 단안복시가 일차 혹은 이차 시피질의 장애로 인해 생길 수 있는데, 이는 두 개 이상의 상이 보이거나(cerebral polyopsia), 반복시(palinopsia)를 보이기도 한다. 반복시는 한 물체를 보다가 다른 것을 응시할 때 이전에 본 상을 포함하여 여러 개의 상이 남아있거나, 또는 물체가 시야에서 없어진 후에도 상이 계속 남아 있는 경우를 말한다.<sup>27,28</sup>

### 결 론

중뇌 병변에서는 여러 가지 다양한 안구운동장애가 나타날 수 있지만 내측세로다발의 입쪽간질핵이나 카할간질핵과 관련된 수직 혹은 회전성 안구운동장애나 눈모음과 관련된 안구운동장애와 연관되어 나타나는 경우가 많다. 이러한 증상을 보이는 환자를 진찰할 때 반드시 중뇌 병변을 염두에 두는 것이 중요하겠다.

### REFERENCES

1. Averbuch-Heller L. Supranuclear control of ocular motility. *Ophthalmology clinics of North America* 2001;14:187-204, ix.
2. Liu GT, Volpe NJ, Galetta SL. *Neuro-Ophthalmology: Diagnosis and Management*: Elsevier, 2010.
3. Leigh R, Zee D. *The neurology of eye movements*. New York: Oxford University Press, 1999.
4. Zwergal A, Cnyrim C, Arbusow V, et al. Unilateral INO is as-

- sociated with ocular tilt reaction in pontomesencephalic lesions INO plus. *Neurology* 2008;71:590-593.
5. Ushio M, Iwasaki S, Chihara Y, Murofushi T. Wall-eyed bilateral internuclear ophthalmoplegia in a patient with progressive supranuclear palsy. *J Neuroophthalmol* 2008;28:93-96.
6. Lee DK, Kim JS. Isolated inferior rectus palsy due to mid-brain infarction detected by diffusion-weighted MRI. *Neurology* 2006;66:1956-1957.
7. Zwergal A, Cnyrim C, Arbusow V, et al. Unilateral INO is associated with ocular tilt reaction in pontomesencephalic lesions: INO plus. *Neurology* 2008;71:590-593.
8. Choi KD, Jung DS, Kim JS. Specificity of "peering at the tip of the nose" for a diagnosis of thalamic hemorrhage. *Arch Neurol* 2004;61:417.
9. GRIFFIN JF, WRAY SH, ANDERSON DP. Misdiagnosis of spasm of the near reflex. *Neurology* 1976;26:1018-1018.
10. Goldstein JH, Schneekloth BB. Spasm of the near reflex: a spectrum of anomalies. *Surv Ophthalmol* 1996;40:269-278.
11. Moster ML, Hoenig EM. Spasm of the near reflex associated with metabolic encephalopathy. *Neurology* 1989;39.
12. Dagi L, Chrousos G, Cogan D. Spasm of the near reflex associated with organic disease. *Am J Ophthalmol* 1987;103:582.
13. Lepore FE. Disorders of ocular motility following head trauma. *Arch Neurol* 1995;52:924.
14. Ohtsuka K, Maeda S, Oguri N. Accommodation and convergence palsy caused by lesions in the bilateral rostral superior colliculus. *Am J Ophthalmol* 2002;133:425-427.
15. Jacobson DM. Divergence insufficiency revisited: natural history of idiopathic cases and neurologic associations. *Arch Ophthalmol* 2000;118:1237.
16. Kirkham T, Bird A, Sanders M. Divergence paralysis with raised intracranial pressure. An electro-oculographic study. *The British Journal of Ophthalmology* 1972;56:776.
17. Stern RM, Tomsak RL. Magnetic resonance images in a case of "divergence paralysis". *Surv Ophthalmol* 1986;30:397-401.
18. Brandt T, Dieterich M. Skew deviation with ocular torsion: a vestibular brainstem sign of topographic diagnostic value. *Ann Neurol* 1993;33:528-534.
19. Brandt T, Dieterich M. Vestibular syndromes in the roll plane: topographic diagnosis from brainstem to cortex. *Ann Neurol* 1994;36:337-347.
20. Büttner U, Straube A. The effect of cerebellar midline lesions on eye movements. *neuro-ophthalmology* 1995;15:75-82.
21. Hedges III TR, Hoyt WF. Ocular tilt reaction due to an upper brainstem lesion: paroxysmal skew deviation, torsion, and oscillation of the eyes with head tilt. *Ann Neurol* 1982;11:537-540.
22. Keane JR. Alternating skew deviation 47 patients. *Neurology* 1985;35:725-725.
23. Jampel RS, Fells P. Monocular elevation paresis caused by a

- central nervous system lesion. Arch Ophthalmol 1968;80:45-57.
24. LESSELL S. Supranuclear paralysis of monocular elevation. Neurology 1975;25:1134-1134.
25. Bogousslavsky J, Regli F. Upgaze palsy and monocular paresis of downward gaze from ipsilateral thalamo-mesencephalic infarction: a vertical "one-and-a-half" syndrome. J Neurol 1984;231:43-45.
26. Deleu D, Buisseret T, Ebinger G. Vertical one-and-a-half syndrome: supranuclear downgaze paralysis with monocular elevation palsy. Arch Neurol 1989;46:1361.
27. Bender M. Polyopia and monocular diplopia of cerebral origin. Archives of neurology and psychiatry 1945;54:323.
28. Jones MR, Waggoner R, Hoyt WF. Cerebral polyopia with extrastriate quadrantanopia: report of a case with magnetic resonance documentation of V2/V3 cortical infarction. J Neuroophthalmol 1999;19:1-6.