

Bilateral parietal dysfunction



김 희 진

삼성서울병원 신경과

Hee-Jin Kim, MD, PhD

Department of Neurology, Samsung Medical Center, Seoul, Korea

시각처리 경로

- ❖ **Dorsal system**
 - 시각 자극의 공간적 특징, 주로 공간상 위치에 관한 정보를 표상
 - 손상되면 object discrimination은 가능하지만, Landmark discrimination이 안 됨.
- ❖ **Ventral system**
 - 사물의 정체 확인, 주로 모양이나 색깔 등의 정체를 확인하는데 관여

Where system

- 시공간에 주어진 자극들을 통합적으로 처리
- 시각으로 얻은 공간에 대한 정보를 통해 운동의 방향 결정

Criteria:
 Name: Claudio Canina
 Age: 432132187
 Occupation: 00589452
 Sex: Male

SCAN LEVEL:
 564876/54865
 521789/71321
 654752/37540
 014652/47072
 246787/68756

SCANNING...

Bilateral parietal dysfunction → Balint syndrome

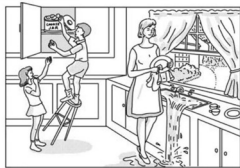
- **동시실인증 simultanagnosia**
 : 시각주의력의 제한으로 한번에 하나의 사물밖에 지각할 수 없음
- **시각실조증 optic ataxia**
 : 보고 있는 사물에 제대로 도달하지 못하는 것
- **응시실행증 gaze (oculomotor) apraxia**
 : 눈움직임 손상으로 인해 fixation, saccade, smooth pursuit 을 잘 하지 못함

Simultanagnosia

❖ 동시실인증 (simultanagnosia)

: 시각주의력의 제한으로 한번에 하나의 사물밖에 지각할 수 없음

- 여러 물체 중 하나만 인식할 수 있기 때문에 마치 실인증처럼 보일 수 있으나, 따로 따로 보여 주면 각각 물체를 인식할 수 있음.
- 한 환자는 TV 프로그램에서 한번에 한 명 밖에 보지 못하였기 때문에, 말을 하고 있는 사람이 누구고 듣고 있는 사람이 누구지 몰랐음.



Oculomotor apraxia

❖ 응시실행증 (gaze/oculomotor apraxia)

: 눈움직임 손상으로 인해 fixation, saccade, smooth pursuit 을 잘 하지 못함 (difficulty in visual scanning; not able to maintain fixation on an object – eyes will begin to wander to another object)

- 눈고정을 유지할 수 없고 무작위로 빠른 눈움직임을 할 수 없음. 이 눈움직임의 손상은 시각적인 것에만 국한됨.
- 응시하고 있는 사물이 천천히 일정한 비율로 움직이면 계속 볼 수 있으나, 사물의 움직임이 갑작스러우면 잘 보지 못해 응시실행증 (gaze apraxia)이라고 할 수 있음.

Optic ataxia

❖ 시각실조증 (optic ataxia)

: 시각적으로 제시된 사물을 잡지 못하고 정확히 사물에 도달하지 못하는 것 (may see, recognize object, but movement is usually misdirected)

- 일차적인 시각적, 체성감각적, 운동능력 결함때문이 아닌 것을 말함.
- 이 증상은 시각적으로 자극이 제시된 경우에 나타나기 때문에 시각이 아닌 다른 감각, 신체감각을 이용해서는 물체를 잡을 수 있음.
- Finger-to-nose test 를 이용하여 검사함. 시각실조증이 있는 환자는 자신의 코는 눈으로 보는 것이 아니기 때문에 잘 쫓으나 검사자의 손은 쫓지 못함.

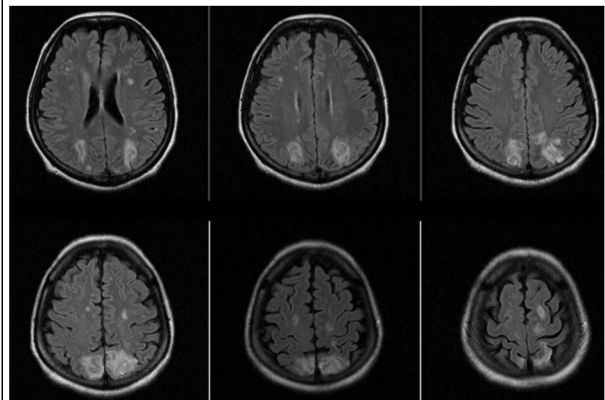
Typical cases

Case 1

반찬을 집지 못하는 증상으로 내원한 54세 여자

- 'TB spondylitis 수술 중 혈압이 불안정했다고 함.
- 수술 후 4일 뒤부터 잘 보지 못하는 증상 발생.
- 한 곳만 응시하고, 자녀들 얼굴도 못 알아보기도 하며,
- 반찬을 집지 못해 식사를 혼자 하지 못하는 증상이 지속되어 본원 내원함.

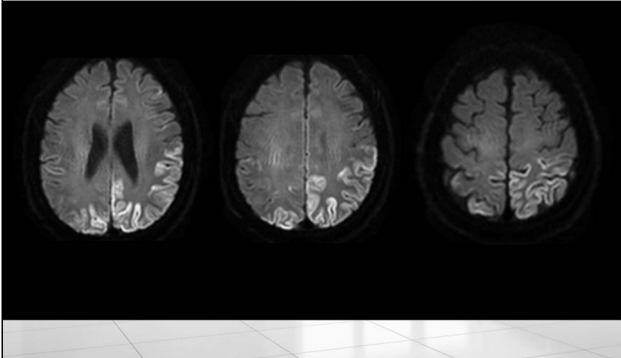
Posterior reversible encephalopathy syndrome



Case 2 반복되는 접촉사고로 내원한 67세 남자

- 내원 6개월 전
 - 집 안에서 다닐 때, 바닥에 있는 물건들을 밟고 지나가는 등 잘 보지 못하는 것처럼 보임.
- 내원 3개월 전
 - 택시운전사인데 차선이 잘 보이지 않아서 접촉사고가 빈번하게 나 택시운전 중단
- 내원 1달 전
 - 갑자기 시력이 많이 나빠진 것 같아서 안경을 맞추게 됨.

Creutzfeldt-Jacob Disease



Case 3 바로 앞에 있는 물건도 찾지 못하는 증상으로 내원한 54세 여자

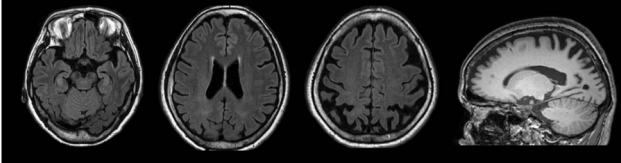
내원 2년 전부터

- 책상 위에 놓여있는 (바로 앞에 있는) 물건을 보면서도 찾지 못하는 증상
- 앞에 있는 종이를 집으려는데 헛손질을 한다.

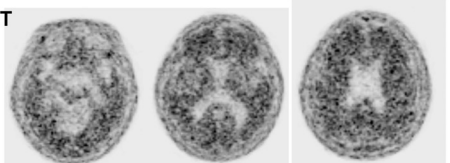
내원 1년 전부터

- 익숙하지 않은 곳 → 동네에서 길을 잃는 증상
- 옷을 입을 때 거꾸로 입거나 어떻게 입어야 할지 몰라 옆에서 도와주어야 함

Posterior Cortical Atrophy



Florbetaben PET positive



감사합니다

